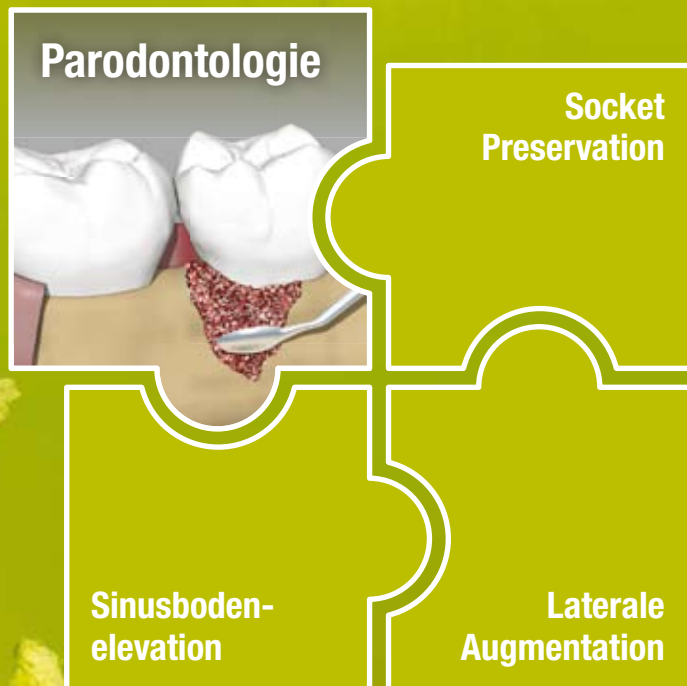


## Parodontologie

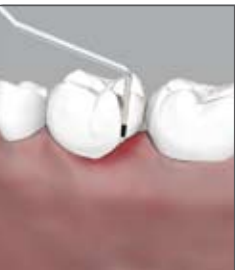Anleitung zur Anwendung von NanoBone®  
in der augmentativen Parodontalchirurgie



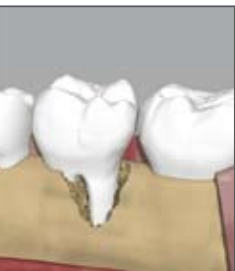# ■ Anleitung

Indikation, Diagnostik, Vorbehandlung

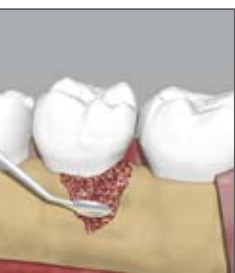NanoBone®



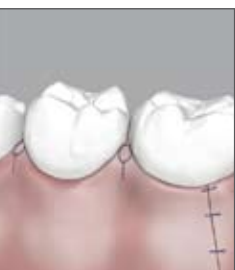1 | Knochendefekte mit mehr als 5 mm Sondierungstiefe sollten durch exaktes Sondieren rund um den betroffenen Zahn an sechs oder mehr Messpunkten exakt erfasst werden. So kann eine gute räumliche Vorstellung des Defektes erzielt werden. Daneben sollte unbedingt ein aktuelles Röntgenbild (Zahnfilm oder OPTG) zur Diagnostik herangezogen werden.



2 | Der Knochendefekt muss von oral und vestibulär mittels ausreichend großer Schnittführung dargestellt werden. Die Papillen sollten bei der Schnittführung geschont werden. Von Zahnwurzeln bzw. Knochen sind alle Konkremente und Granulationen sorgfältig zu entfernen.



3 | Der saubere Defekt erfährt zuerst eine GTR-Behandlung mit Schmelz-Matrix-Proteinen (SMP) nach Vorgaben des Herstellers. Anschließende Augmentation des Defektes mit einem Gemisch aus NanoBone® und Defektblut, zur Wiederherstellung der ursprünglichen Form des Alveolarknochens.



4 | Der Defekt wird zuerst im koronalen Bereich der Wunde mit speicheldichten Nähten (z. B. durch LAURELL-Naht) verschlossen, danach die Entlastungsinzisionen. Nahtmaterial möglichst monofil, 4/0 oder feiner.

## Indikation

Weitspannige oder schüsselförmige Knochendefekte in der Parodontologie sind aufgrund ihrer ungünstigen Form erst dann durch regenerative Behandlung (GTR-Technik) sinnvoll zu behandeln, wenn diese Defekte so aufgefüllt und modelliert werden, wie es der ursprünglichen Form des Alveolarknochens entspricht (»space making«). Sinnvoll ist die Anwendung bei Defekten mit Sondierungstiefen von 5 oder mehr Millimetern. **NanoBone®** ist immer in Kombination mit GTR-Membranen zu verwenden! Geeignet sind z. B. Schmelzmatrixproteine oder Kollagenmembranen. Der Einsatz von **NanoBone®** darf nicht im akut entzündeten oder infizierten Knochen erfolgen, da das stark hydrophile Material sonst sofort mit keimhaltigen Flüssigkeiten kontaminiert und infiziert wird.

## Präoperative Diagnostik

Die präoperative Diagnostik entspricht den allgemeingültigen Forderungen in Vorbereitung auf eine operative Parodontalbehandlung: Röntgendiagnostik durch Zahnfilm, OPTG. Die Messung der Sondierungstiefen (nach Abschluss der Vorbehandlung) sollte an vier, besser noch an sechs Punkten je Zahn erfolgen. Mehrwurzlige Zähne sollten auf eine mögliche Furkationsbeteiligung hin untersucht, Lockerungsgrade müssen festgestellt werden. Wegen der besonderen Gefahren einer Infektion für alle zu augmentierenden Bereiche ist eine mikrobiologische Diagnostik (Gensondentest) an mindestens einer Seite je Quadrant zu empfehlen. Bei nachgewiesener Keimbelastung sollte parallel zur Behandlung eine Antibiose nach Empfehlung der Mikrobiologen erfolgen. Bei Verdacht auf eine familiäre Disposition der Parodontitis oder einer erheblichen Diskrepanz zwischen Befund und Lebensalter sollte ein Gentest erfolgen. Patienten mit einem genetisch erhöhten Entzündungsrisiko sind einer kritischen Risiko-Nutzen-Bewertung für regenerative/augmentative Verfahren zu unterziehen! Zusätzlich sind, in Zusammenarbeit mit dem Hausarzt/Internisten, die Risiken unbehandelter Zuckerkrankheit, einer Osteoporosetherapie, Bestrahlung oder Chemotherapie zu klären.

## Vorbehandlung

Im Rahmen der Vorbehandlung sollten alle Reizfaktoren sowie vorhandene Endo-Paro-Läsionen beseitigt werden. Das Konzept der *FULL-MOUTH-DESINFECTION* hat sich bewährt! Der Patient muss zu einer effektiven Mundhygiene befähigt werden und eine gute Compliance zeigen. Nicht erhaltungswürdige Zähne (Furkationsgrad III, Lockerungsgrad III) sind vor Beginn der Behandlung zu entfernen.

# ■ OP-Ablauf

Vorbereitung, Einbringen des Augmentationsmaterials, Nachsorge

NanoBone®

## Vorbereitung

Desinfektion, Schnittführung, Behandlung der Knochendefekte, Nahttechnik

### 1 Desinfektion, Antibiose, Ödemprophylaxe, Anästhesie

Vor OP-Beginn ist die Mundhöhle mit einer desinfizierenden Lösung, z.B. mit Chlorhexidin 0,1 % bis maximal 0,2 % für etwa 2 Minuten gründlich zu Spülen.

Gemäß der DGZMK-Richtlinie zur »Systemischen Antibiotikaphylaxe bei Patienten ohne Systemerkrankungen zur Vermeidung postoperativer Wundinfektion« vom 01.02.2008 werden Augmentationen mit Knochenersatzmaterial unter systemischer perioperativer Antibiotikaphylaxe durchgeführt. Es ergeben sich Einmaldosen der Antibiotikagabe 60 min vor dem Eingriff per os von Amoxicillin (2 g bis 70 kg KG, 3 g > 70 kg KG), Cephalosporin

(z. B. Cefalexin) 2 g oder Lincosamiden (z. B. Clindamycin) von 600 mg. Alternativ kann die intravenöse Verabreichung direkt vor OP-Beginn erfolgen.

Zur Ödemprophylaxe bei umfangreichen parodontalchirurgischen Eingriffen hat sich die einmalige, präoperative Gabe von 20 mg Dexamethason 60 min vor der OP per os gut bewährt.

Die Verwendung von Lokalanästhetika mit vasokonstriktorisches Zusätzen ermöglicht wegen der geringeren intraoperativen Blutung eine bessere Übersicht über das OP-Gebiet.

### 2 Schnittführung

Eine rein sulculäre Schnittführung zur Defektdarstellung (»Access-Flap«) ist die günstigste Form zur Darstellung der parodontalen Defekte. Der gebildete Lappen kann durch Verlängerung der Schnittführung nach mesial oder distal fast beliebig verlängert werden. Ver-

tikale Entlastungsinzisionen sollten, auch wegen der anschließenden Narbenbildung, möglichst vermieden werden.

Parodontale Defekte müssen in der Regel von vestibulär und oral dargestellt werden.

### 3 Behandlung der Knochendefekte

Die Knochendefekte sollten soweit dargestellt werden, dass eine ausreichende Übersicht über das OP-Gebiet erreicht wird. Entzündlich verändertes Gewebe und

Konkremente sind sorgfältig zu entfernen! Knochentanten sollen nicht entfernt oder abgetragen werden.

### 4 Nahttechnik

Die augmentierten Bezirke müssen speicheldicht verschlossen werden. Empfehlenswerte Nahttechniken sind

die vertikale Matratzennaht oder die LAURELL-Naht mit Sling. Einzelknopfnähte sind nicht ausreichend!

## Vorbereitung und Einbringen des Augmentationsmaterials

Für einen Quadranten werden in der Regel 0,6 ml **NanoBone®** benötigt. In einem sterilen Gefäß werden **NanoBone®** und Blut zeitnah zur geplanten Augmentation angemischt.

Sofern mit Schmelzmatrixproteinen gearbeitet wird, muss zuerst dieses Material gemäß Herstellervorgaben appliziert werden, bevor die Defekte mit einem Gemisch aus Patientenblut (Defektblut oder Venenblut) und **NanoBone®** augmentiert werden.

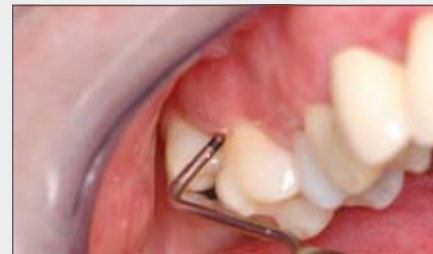Bei Verwendung von Kollagenmembranen wird zuerst der Defekt augmentiert, dann die Membran platziert.

Die Augmentation sollte nicht über das ursprüngliche Knocheniveau hinaus erfolgen!

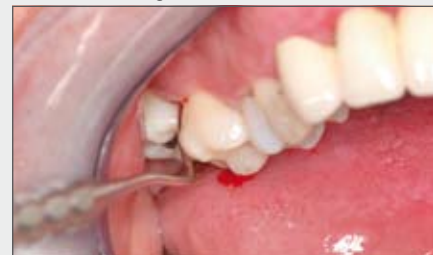Immer nur kleine Portionen einbringen und das **NanoBone®** nur sanft adaptieren, nicht stopfen!

Überschüssiges **NanoBone®**, das sich zwischen Knochen und Mucoperiostlappen befindet, sollte vorsichtig mit einem Sauger oder Tupfer vor dem Nahtverschluss entfernt werden.

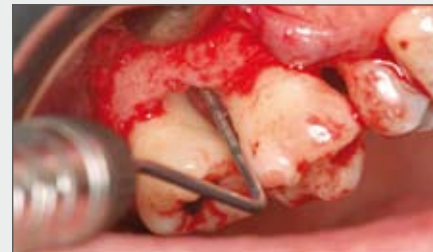- 1 | Sondierung des Knochendefektes mit PA-Sonde
- 2 | Sondierung der Furkation mit NABERS-Sonde
- 3 | Operative Darstellung der Defekte
- 4 | GTR mit Schmelz-Matrix-Protein (SMP)



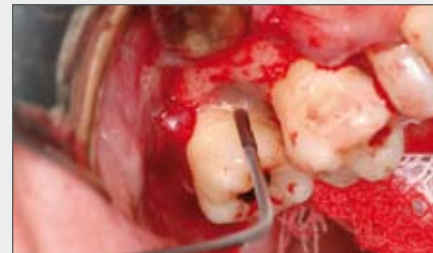1 | Sondierung des Knochendefektes



2 | Sondierung der Furkation

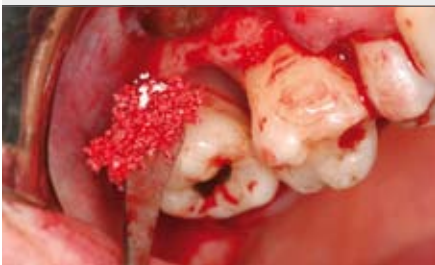

3 | Operative Darstellung

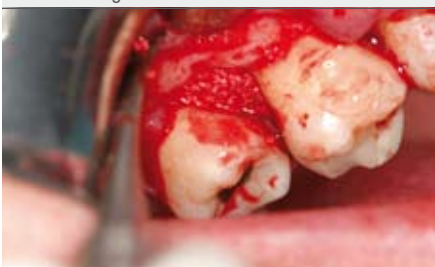

4 | GTR mit Schmelz-Matrix-Protein

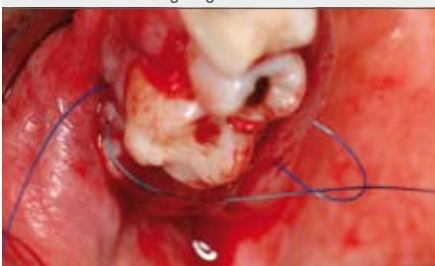## Postoperatives Verhalten und Nachsorge



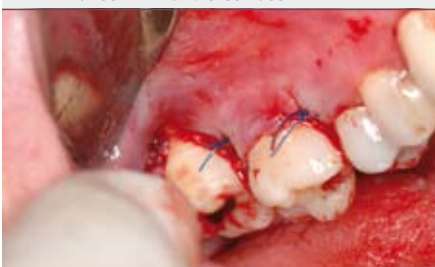5 | Augmentation



6 | Vollständig augmentierter Defekt



7 | Technik Nahtverschluss



8 | Zustand nach Nahtverschluss

Die Patienten sollten nach der Operation für 1-2 Tage zu Hause bleiben und Kühlen, am besten mit feucht-kalten Umschlägen (Waschlappen) oder Gelkissen, die im Kühlschrank (nicht im Tiefkühlschrank!) vorbereitet wurden. Antibiotika, die wegen der Anwesenheit parodontaler Leitkeime verordnet wurden, müssen u. U. insgesamt für 10 Tage weiter eingenommen werden! Wegen der multiplen Nähte sollten die Patienten in den ersten Tagen nach der OP wenig sprechen.

Körperliche Anstrengungen (Sauna, Jogging, Hanteltraining etc.) sollten in der ersten Woche nach der OP vermieden werden.

Zur Ernährung bieten sich zu Anfang milde flüssige, später weiche Nahrungsmittel an. Alkohol, Kaffee, Cola und Nikotinabusus sind bis 1 Woche post operationem möglichst zu vermeiden.

Die Mundhygiene ist in den ersten 14 Tagen nach der OP durch 0,1 % Chlorhexidin-Spülungen (2x tgl.) zu gewährleisten. Alkoholfreie Chlorhexidin-Spüllösungen sind zu bevorzugen. Etwa 2 Wochen postoperativ darf wieder sanft gebürstet werden. Die Verwendung von Mundduschen oder Interdentalraumbürstchen ist bis 3 Monate nach der OP abzulehnen. Patienten sollten im Rahmen der PZR (Professionelle Zahnreinigung) bis 6 Monate postoperativ keinem tieferen Scaling unterzogen werden.

Um einen Erfolg der Behandlung sicher feststellen zu können, ist frühestens 6 Monate nach der OP eine Sondierung erlaubt. Röntgenologisch wird erst nach ca. 6-12 Monaten (abhängig von der Defektgröße) postoperativ ein Gewinn an Knochen-substanz nachweisbar sein.

*Dr. Stephan Kressin, Berlin | Mai 2009*

5 | Augmentation des Defektes mit **NanoBone®**

6 | Vollständig augmentierter Defekt

7 | Technik Nahtverschluss mit **LAURELL**-Naht

8 | Zustand nach speicheldichtem Nahtverschluss mit **LAURELL**-Naht

- Bei Fragen zur Anwendung, zum Produkt und/oder zur Bestellung von **NanoBone®** nehmen Sie Kontakt mit uns auf!

## HERSTELLER

ARTOSS GmbH  
Friedrich-Barnewitz-Straße 3  
18119 Rostock | Deutschland  
Tel.: +49 (0) 381 | 54345-701  
Fax: +49 (0) 381 | 54345-702  
eMail: [info@nanobone.de](mailto:info@nanobone.de)  
Web: [www.nanobone.de](http://www.nanobone.de)

## ÜBERREICHT DURCH:

